

## ПЛАЦЕНТЫ У БЕРЕМЕННЫХ ПЕРЕНЕСШИХ КОРОНАВИРУСНУЮ ИНФЕКЦИЮ В ПЕРИОД ПАНДЕМИИ

*Дустова Н.К.*

*Бухарский государственный медицинский институт  
Кафедра Акушерства и гинекологии №1*

**Резюме:** Данная статья посвящена изучению влияния коронавирусной инфекции в период пандемии на развития фетоплацентарного комплекса и патоморфологическое состояние последа.

**Цель.** Изучить патологические изменения плаценты у беременных, инфицированных новым коронавирусом.

**Методы исследования.** Проанализированы данные 19 случаев беременных женщин с диагнозом инфекции COVID-19, полученные в Каганском родильном доме Бухарской области, кроме гематологических, биохимических исследований собрана плацентарная ткань для выявления патоморфологических изменений. Патоморфологические исследования плацент проводились в Бухарском областном патологоанатомическом центре.

**Результаты.** Все 19 беременных женщин, у которых была диагностирована инфекция COVID-19, находились в третьем триместре беременности и были доставлены в больницу для оказания неотложной помощи путем кесарева сечения. По состоянию на 25 сентября 2020 года ни у одной из 19 женщин болезнь не прогрессировала до тяжелой болезни и не умерли (все пациентки были вылечены и выписаны). Гистопатологический анализ плаценты показал, что была хорионическая гемангиома и мультифокальный инфаркт; во всех случаях наблюдалась разная степень отложения фибрина в интерстиции ворсинок или вокруг него под микроскопом, а также увеличились локальные синцитиальные узелки; хориоамнионита не обнаружено.

**Ключевые слова:** беременность, плацента, новая коронавирусная инфекция, COVID-19

## ПАНДЕМИЯ ВАҚТИДА КОРОНАВИРУС ИНФЕКЦИЯСИГА УЧРАГАН ҲОМИЛАДОР АЁЛЛАРДА ПЛАЦЕНТА ИНФИЦИРЛАНИШИ

*Дустова Н. К.*

*Бухоро Давлат Тиббиёт Институти  
1-сон акушерлик ва гинекология кафедраси*

**Резюме.** Ушбу мақола пандемия даврида коронавирус инфекциясининг фетоплацентал мажмуанинг ривожланишига ва афтербортнинг патоморфологик ҳолатига таъсирини ўрганишга бағишланган.

**Мақсад.** Янги коронавирус билан касалланган ҳомиладор аёлларда йўлдошнинг патологик ўзгаришларини ўрганиш.

**Тадқиқот усуллари.** Бухоро вилояти Вкаган туғруқхонаси томонидан олинган КОВИД-19 инфекцияси билан касалланган ҳомиладор аёлларнинг 19 та

ҳолати маълумотлари таҳлил қилинди, гематологик ва биокимёвий тадқиқотлардан ташқари патоморфологик ўзгаришларни аниқлаш учун плацента тўқималари тўпланди. Плаценталарнинг патоморфологик тадқиқотлари Бухоро вилоят патоанатомик марказида олиб борилди.

**Натижалар.** COVID-19 инфекцияси билан касалланган барча 19 ҳомиладор аёллар ҳомиладорликнинг учинчи триместрида бўлиб, сезарен томонидан шошилиш ёрдам учун касалхонага олиб кетилди. Сентябр 25, 2020 каби, 19 аёлларнинг ҳеч бири жиддий касалликка чалинган ва вафот етмаган (барча беморлар даволаниб, бўшатишган). Плацентанинг гистопатологик таҳлили шуни кўрсатдики, хорион гемангиома ва мултифокал инфаркт бўлган; барча ҳолларда микроскоп остида интерстициал вилли ичида ёки атрофида fibrin бирикишининг турли даражалари кузатилган, шунингдек, маҳаллий синситиал тугунчалар кўпайган; хориоамнионит аниқланмаган.

**Калит сўзлар:** ҳомиладорлик, йўлдош, янги коронавирус инфекцияси, COVID-19

## INFECTION OF THE PLACENTA IN PREGNANT WOMEN WITH CORONAVIRUS INFECTION DURING THE PERIOD OF PANDEMIC

Dustova N.K.

Bukhara State Medical Institute

Department of Obstetrics and Gynecology No. 1

**Resume.** This article is devoted to the study of the influence of coronavirus infection during a pandemic on the development of the fetoplacental complex and the pathomorphological state of the placenta.

**The goal.** To study pathological changes in the placenta in pregnant women infected with the new coronavirus.

**Research methods.** The data of 19 cases of pregnant women diagnosed with COVID-19 infection, obtained in the Kagan maternity hospital of Bukhara region, were analyzed, in addition to hematological and biochemical studies, placental tissue was collected to identify pathomorphological changes. Pathomorphological examinations of the placentas were carried out in the Bukhara regional pathological center.

**The results.** All 19 pregnant women diagnosed with COVID-19 infection were in their third trimester of pregnancy and were admitted to the hospital for emergency treatment by caesarean section. As of September 25, 2020, none of the 19 women had progressed to a serious illness or died (all patients were cured and discharged). Histopathological analysis of the placenta showed that there was chorionic hemangioma and multifocal infarction; in all cases, a different degree of fibrin deposition in the interstitium of the villi or around it under a microscope was observed, as well as increased local syncytial nodules; chorioamnionitis was not found.

**Key words:** pregnancy, placenta, new coronavirus infection, COVID-19

В декабре 2019 года группа необъяснимых случаев пневмонии была обнаружена в городе Ухань провинции Хубэй [1]. Экспертная группа определила патоген как новый тип коронавируса (COVID-19), аналогичный коронавирусу тяжелого острого респираторного синдрома человека (SARS-CoV)

и коронавирусу ближневосточного респираторного синдрома (Коронавируслижневосточного респираторного синдрома, MERS-CoV) [2]. COVID-19 - это РНК-вирус, обернутый белком нуклеокапсида [3, 21], Он очень заразен, в основном передается через капли и при тесном контакте [4,5]. Всемирная организация здравоохранения объявила продолжающуюся вспышку новой коронавирусной пневмонии (COVID-19) глобальной чрезвычайной ситуацией в области общественного здравоохранения. В Узбекистане первый зарегистрированный случай зафиксирован 6 марта 2020 года. В настоящее время, на момент написания этой статьи в Узбекистане зарегистрировано 65765 случаев COVID-19 с положительными тестами 2289 смертей. [6, 7, 12].

К вирусу восприимчивы беременные женщины. По сравнению с населением в целом особое физиологическое состояние во время беременности заставляет беременных женщин сталкиваться с более высокими клиническими рисками и предрасположенными к неблагоприятным исходам беременности, особенно в отсутствие эффективных противовирусных препаратов [7,8,9,20, 21]. В настоящее время имеется немного сообщений о беременности, осложненной инфекцией COVID-19, и все они представляют собой клинические случаи или небольшие выборочные исследования, и основное внимание уделяется клиническим характеристикам и исходам для матери и ребенка; соответствующие патологические изменения плаценты все еще неясны, и остается ли вертикальная передача от матери к плоду внутриутробно нет окончательного мнения [9,11]. Мы стремимся проанализировать клинические характеристики и патологические изменения плаценты у беременных, инфицированных COVID-19, попытаться установить соответствующие клиничко-патологические связи и предоставить теоретическую основу для понимания исходов у матери и ребенка и оценки вертикальной передачи внутриутробно.

**Цель.** Изучить патологические изменения плаценты у беременных, инфицированных новым коронавирусом COVID-19

**Материалы и методы.** По состоянию на 4 сентября 2020 года плацентарные ткани беременных женщин с диагнозом COVID-19 были собраны из Каганского родильного комплекса Бухарской области и отправлены в патологоанатомическое бюро Бухарской области. Собраны соответствующие клинические данные, результаты лабораторных исследований из медицинских карт.

Согласно рекомендациям по фиксации хирургического образца COVID-19, ткань плаценты была полностью зафиксирована 3,7% раствором формальдегида в течение 48 часов [12]. Затем выполнены процедуры, рекомендованные в литературе для общего осмотра плаценты [13]. Тщательно проверены и полностью взяты образцы материалов и сделаны обычные срезы после заливки парафином. Каждый срез толщиной 4 мкм. Все срезы наблюдались и просматривались патологоанатомом и лечащим врачом.

**Результаты исследования.** Все 19 пациенток были госпитализированы в третьем триместре беременности для лечения и наблюдения за состоянием пациенток. У всех пациенток был обнаружен положительный результат теста на

нуклеиновую кислоту вируса COVID-19 из мазка из горла, а у одной был подтвержден клинический результат. Возраст пациенток был от 21 до 36 лет, средний возраст составлял  $28,5 \pm 1,5$  лет (таб. 1).

Таблица №1

**Характеристика пациенток с COVID-19**

Характеристики	Ценности
Возраст матери	$28,5 \pm 1,5$
Гестационный возраст на момент постановки диагноза (нед.)	$33,5 \pm 2,3$
ИМТ (кг / м <sup>2</sup> ), среднее (СО)	$31,2 \pm 0,6$

У трех пациенток были легкие симптомы пневмонии COVID-19. 1 случай пренатальной лихорадки со стеснением в груди, 2 случая послеродовой лихорадки, 3 пациентки не имели клинических симптомов, таких как боль в горле, боль в груди, одышка и усталость.

Результаты лабораторных исследований показали, что С-реактивный белок и показатели системы гемостаза были значительно повышены, у 3 пациенток он превышал верхние границы нормы, значительной лейкопении и лимфопении не было, трансаминаза была в норме (табл. 2), ни один случай у беременных женщин не прогрессировал до тяжелой болезни и все были вылечены и выписаны после лечения. Серьезных неблагоприятных исходов для матери и ребенка не обнаружено.

Таблица №2

**Клинико-лабораторные данные беременных с COVID-19**

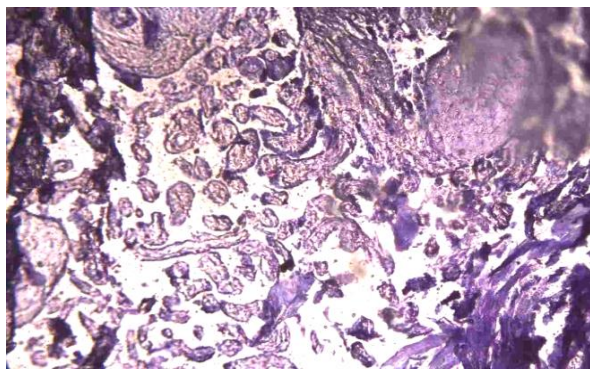
Показатель	Беременные с COVID-19, n=19 при поступлении	Показатели нормы
Нв, г/л	$84,2 \pm 1,3$	120-140 г/л
Эритроциты, $10^{12}/л$	$3,8 \pm 0,2$	3,5-5,0 $10^{12}/л$
Нт, %	$32,2 \pm 1,0$	37-47 %
Лейкоциты, $10^9/л$	$11,8 \pm 0,4$	4-10 $10^9/л$
Базофилы	$0,7 \pm 0,2$	0,2-1,2%
Эозинофилы	$0,32 \pm 0,1$	$0,02-0,3 \times 10^9/л$
Лимфоциты	$33,7 \pm 1,0$	$1,2-3 \times 10^9/л$
Моноциты	$5,8 \pm 0,4$	$0,09-0,9 \times 10^9/л$
Тромбоциты, $10^9/л$	$168,3 \pm 11,5$	100-300 $10^9/л$
СОЭ, мм/ч	$22,6 \pm 1,1$	15-20 мм/ч
Протромбиновый индекс	$66,2 \pm 1,1$	78-142 %

(ПТИ), %		
Фибриноген, г/л	5,2±0,6	2-4 г/л
Антитромбин III, мг/л	74,1±1,2	
АПТВ	32,1±1,1	27-36 секунд
Д-димер нг/мл	1370,2±6,0	1 триместр:<286 нг/мл II триместр:<457 нг/мл III триместр:<644 нг/мл
Ферритин нг/мл	226,6±1,1	10 - 120 нг/мл
С - реактивный белок	63,1±0,6	<5 мг/л

При исследовании системы гемостаза были выявлены некоторые отклонения: у беременных с COVID-19 наблюдались более выраженные нарушения коагуляционного звена гемостаза. Несмотря на легкое течение заболевания, изменения в системе гемостаза были достоверно выше ( $P < 0,05$ ). Увеличение фибриногена имеет клиническое значение. Уровень Д-димера значительно повышается в тяжелых случаях, что является их потенциальным фактором риска и основанием для плохого прогноза. У пациентов, получающих антикоагулянтную терапию следили за уровнем АЧТВ, Д-димера, ВСК. Вопрос о прекращении антикоагулянтной терапии решался на основании показателей коагулограммы и Д-димера. Повышение уровня ферритина и С-реактивного белка в 2-3 раза свидетельствовало о бактериальных инфекций, которым были начато антибактериальная терапия с момента поступления.

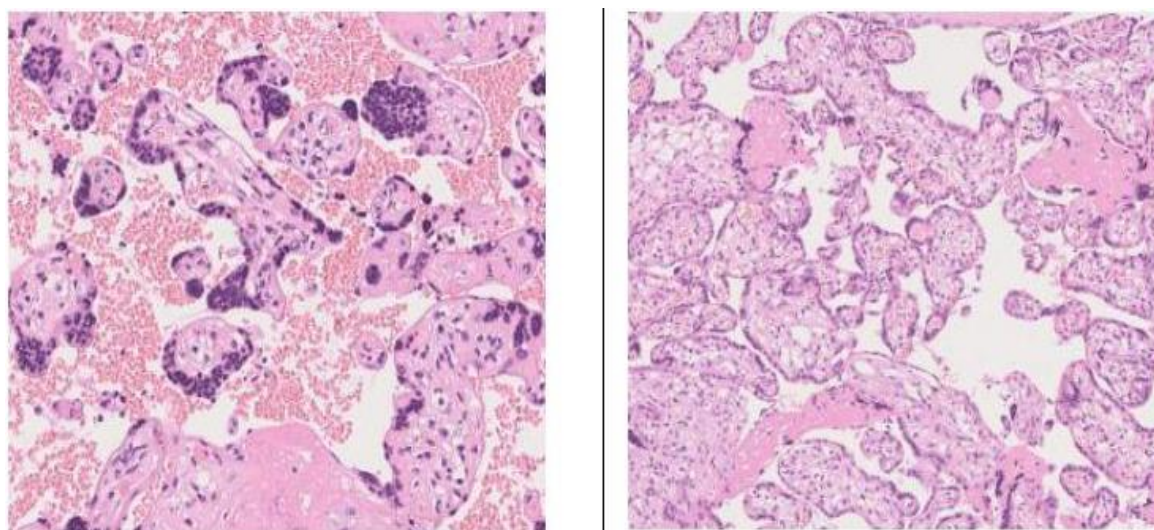
При исследовании морфологических особенностей плаценты выявлено несколько отклонений. При исследовании морфологических особенностей последа выявлено, что масса плаценты у беременных с COVID-19 была несколько больше (от 350,0 до 690,0±0,2 г, в среднем 589,0±0,5 г). Объем плаценты колебался от 420 до 655 см<sup>3</sup> (среднее значение 503 см<sup>3</sup>). В основном при рождении детей с гипоксическим синдромом в плаценте матерей обнаруживались очаги кровоизлияний и некроза.

Остальные ткани, включая плодные оболочки и пуповину, не имеют явных аномалий. Наблюдение под микроскопом: область серого узелка в Примере 1 состоит из большого количества мелких кровеносных сосудов, похожих на капилляры, с небольшим количеством рыхлого интерстиция между кровеносными сосудами, в остальной части плацентарной ткани отложения фибрина в интерстиции ворсинок и вокруг ворсинок увеличиваются, а локальные синцитиальные узелки увеличиваются.



**Рис. 1. В плодной части плаценты фибриноидный некроз (микроскоп Leicabiomed. Об.  $\times 10$ , окуляр  $\times 15$ . гемм. – окрашен эозином)**

Наиболее значительным изменением является мультифокальный инфаркт ткани плаценты, который показывает коллапс ворсинчатого пространства с отложением фибрина под микроскопом и, наконец, формирует призрачные остаточные изображения ворсинок (рис.1). Отложения фибрина в интерстиции вокруг ворсинок можно увидеть в ткани плаценты, и увеличиваются локальные синцитиальные узелки.( рис.2 ).



**Рис. 2. Микроскопическая картина отложений фибрина в интерстиции вокруг ворсинок плаценты беременных с COVID-19**

Также было выявлено, увеличение васкуляризации, обусловленная гиперплазией (расширением) капилляров, что, как известно, является характерным компенсаторным механизмом, обеспечивающим развитие плода. Во всех случаях не было явного хориоамнионита, не было четкого образования телец-включений вируса; никаких аномалий в пуповине и мембранах под микроскопом, кроме незначительной тромбоза в кровеносных сосудах пуповины, и никаких ясных ядродержащих красных кровяных телец в сосудах ворсинок не обнаружено в наших случаях.

**Заключение.** Таким образом, в этом исследовании было сообщено о 19 случаях патологии плаценты с инфекцией COVID-19 переболевших в третьем триместре беременности в Бухарской области. В настоящее время прямых доказательств вертикальной передачи инфекции от матери к плоду в третьем триместре беременности не обнаружено, так как дети родились в относительно удовлетворительном состоянии, соответственно после лечения по клиническому

протоколу COVID-19. В то же время текущих данных и информации о материнстве, связанных с COVID-19, все еще очень не хватает, и размер клинической выборки необходимо увеличить для дальнейшего анализа.

### **Литературы**

1. Mukhiddinovna, I. M. (2022). ENERGY DRINKS MAY AFFECT THE OVARIAN RESERVE AND SERUM ANTI-MULLERIAN HORMONE LEVELS IN A RAT MODEL. *BARQARORLIK VA YETAKCHI TADQIQOTLAR ONLAYN ILMiy JURNALI*, 2(12), 626-632.
2. Хамроев, Х. Н. (2022). Toxic liver damage in acute phase of ethanol intoxication and its experimental correction with chelate zinc compound. *European journal of modern medicine and practice*, 2, 2.
3. Khamroev, B. S. (2022). RESULTS OF TREATMENT OF PATIENTS WITH BLEEDING OF THE STOMACH AND 12 DUO FROM NON-STEROIDAL ANTI-INFLAMMATORY DRUGS-INDUCED OENP. *Journal of Pharmaceutical Negative Results*, 1901-1910.
4. Nutfilloyevich, K. K. (2023). STUDY OF NORMAL MORPHOMETRIC PARAMETERS OF THE LIVER. *American Journal of Pediatric Medicine and Health Sciences (2993-2149)*, 1(8), 302-305.
5. Nutfilloyevich, K. K. (2024). NORMAL MORPHOMETRIC PARAMETERS OF THE LIVER OF LABORATORY RATS. *ОБРАЗОВАНИЕ НАУКА И ИННОВАЦИОННЫЕ ИДЕИ В МИРЕ*, 36(3), 104-113.
6. Nutfilloyevich, K. K., & Akhrorovna, K. D. (2024). MORPHOLOGICAL CHANGES IN THE LIVER IN NORMAL AND CHRONIC ALCOHOL POISONING. *ОБРАЗОВАНИЕ НАУКА И ИННОВАЦИОННЫЕ ИДЕИ В МИРЕ*, 36(3), 77-85.
7. Kayumova, G. M., & Hamroyev, X. N. (2023). SIGNIFICANCE OF THE FEMOFLOr TEST IN ASSESSING THE STATE OF VAGINAL MICROBIocenosis IN PRETERM VAGINAL DISCHARGE. *International Journal of Medical Sciences And Clinical Research*, 3(02), 58-63.
8. Хамроев, Х. Н., & Тухсанова, Н. Э. (2022). НОВЫЙ ДЕНЬ В МЕДИЦИНЕ. *НОВЫЙ ДЕНЬ В МЕДИЦИНЕ Учредители: Бухарский государственный медицинский институт, ООО "Новый день в медицине"*, (1), 233-239.
9. Хамроев, Х. Н. (2024). Провести оценку морфологических изменений печени в норме и особенностей характера ее изменений при хронической алкогольной интоксикации. *ОБРАЗОВАНИЕ НАУКА И ИННОВАЦИОННЫЕ ИДЕИ В МИРЕ*, 36(3), 95-3.

10. Хамроев, Х. Н., & Туксанова, Н. Э. (2021). Characteristic of morphometric parameters of internal organs in experimental chronic alcoholism. *Тиббиётда янги кун*, 2, 34.
11. Хамроев, Х. Н., Хасанова, Д. А., Ганжиев, Ф. Х., & Мусоев, Т. Я. (2023). Шошилишч тиббий ёрдам ташкил қилишнинг долзарб муаммолари: Политравма ва ўткир юрак-қон томир касалликларида ёрдам кўрсатиш масалалари. *XVIII Республика илмий-амалий анжумани*, 12.
12. Хамроев, Х. Н., & Хасанова, Д. А. (2023). Жигар морфометрик кўрсаткичларининг меъёрда ва экспериментал сурункали алкоголизмда қиёсий таснифи. *Медицинский журнал Узбекистана | Medical journal of Uzbekistan*, 2.
13. Khamroyev, X. N. (2022). TOXIC LIVER DAMAGE IN ACUTE PHASE OF ETHANOL INTOXICATION AND ITS EXPERIMENTAL CORRECTION WITH CHELATE ZINC COMPOUND. *European Journal of Modern Medicine and Practice*, 2(2), 12-16.
14. Xamroyev, X. N. (2022). The morphofunctional changes in internal organs during alcohol intoxication. *EUROPEAN JOURNAL OF MODERN MEDICINE AND PRACTICE*, 2(2), 9-11.
15. Khamroyev, X. N. (2022). TOXIC LIVER DAMAGE IN ACUTE PHASE OF ETHANOL INTOXICATION AND ITS EXPERIMENTAL CORRECTION WITH CHELATE ZINC COMPOUND. *European Journal of Modern Medicine and Practice*, 2(2), 12-16.
16. Xamroyev, X. N. (2022). The morphofunctional changes in internal organs during alcohol intoxication. *EUROPEAN JOURNAL OF MODERN MEDICINE AND PRACTICE*, 2(2), 9-11.
17. Латипов, И. И., & Хамроев, Х. Н. (2023). Улучшение Результат Диагностики Ультразвуковой Допплерографии Синдрома Хронической Абдоминальной Ишемии. *Central Asian Journal of Medical and Natural Science*, 4(4), 522-525.
18. Хамроев, Х. Н., & Уроков, Ш. Т. (2019). ВЛИЯНИЕ ДИФФУЗНЫХ ЗАБОЛЕВАНИЙ ПЕЧЕНИ НА ТЕЧЕНИЕ И ПРОГНОЗ МЕХАНИЧЕСКОЙ ЖЕЛТУХИ. *Новый день в медицине*, (3), 275-278.
19. Хамроев, Х. Н., & Ганжиев, Ф. Х. (2023). Динамика структурно-функциональных нарушение печени крыс при экспериментальном алгокольные циррозе. *Pr oblems of modern surgery*, 6.
20. Уроков, Ш. Т., & Хамроев, Х. Н. (2018). Клинико-диагностические аспекты механической желтухи, сочетающейся с хроническими диффузными заболеваниями печени (обзор литературы). *Достижения науки и образования*, (12 (34)), 56-64.



21. Nutfilloevich, H. K., & Akhrorovna, K. D. (2023). COMPARATIVE CLASSIFICATION OF LIVER MORPHOMETRIC PARAMETERS IN THE LIVER AND IN EXPERIMENTAL CHRONIC ALCOHOLISM. *International Journal of Cognitive Neuroscience and Psychology*, 1(1), 23-29.
22. Ikhtiyarova, G. A., Dustova, N. K., & Qayumova, G. (2017). Diagnostic characteristics of pregnancy in women with antenatal fetal death. *European Journal of Research*, (5), 5.
23. Kayumova, G. M., & Nutfilloyevich, K. K. (2023). CAUSE OF PERINATAL LOSS WITH PREMATURE RUPTURE OF AMNIOTIC FLUID IN WOMEN WITH ANEMIA. *AMALIY VA TIBBIYOT FANLARI ILMIY JURNALI*, 2(11), 131-136.
24. Kayumova, G. M., & Dustova, N. K. (2023). Significance of the femoflor test in assessing the state of vaginal microbiocenosis in preterm vaginal discharge. Problems and scientific solutions. In *International conference: problems and scientific solutions. Abstracts of viii international scientific and practical conference* (Vol. 2, No. 2, pp. 150-153).
25. Каюмова, Г. М., Мухторова, Ю. М., & Хамроев, Х. Н. (2022). Определить особенности течения беременности и родов при дородовом излитии околоплодных вод. *Scientific and innovative therapy. Научный журнал по научный и инновационный терапии*, 58-59.
26. Kayumova, G. M., & Dustova, N. K. (2023). ASSESSMENT OF THE STATE OF THE GENITAL TRACT MICROBIOCENOSIS IN PREGNANT WOMEN WITH PREMATURE RUPTURE OF THE MEMBRANES USING THE FEMOFLOR TEST. *Modern Scientific Research International Scientific Journal*, 1(1), 70-7
27. Valeryevna, S. L., Mukhtorovna, K. G., & Kobylovna, E. S. (2019). Premature Birth In A Modern Aspect. *International Journal of Bio-Science and Bio-Technology*, 11(10), 31-37.
28. Muxiddinovna, I. M. (2022). IMPACT OF ENERGY DRINKS AND THEIR COMBINATION WITH ALCOHOL TO THE RATS METOBOLISM. *Gospodarka i Innowacje.*, 22, 544-549.
29. Mukhiddinovna, I. M. (2022). EFFECTS OF CHRONIC CONSUMPTION OF ENERGY DRINKS ON LIVER AND KIDNEY OF EXPERIMENTAL RATS. *International Journal of Philosophical Studies and Social Sciences*, 2(4), 6-11.
30. Muxiddinovna, I. M. (2022). Effects of Energy Drinks on Biochemical and Sperm Parameters in Albino Rats. *CENTRAL ASIAN JOURNAL OF MEDICAL AND NATURAL SCIENCES*, 3(3), 126-131

31. Ильясов, А. С., & Исмадова, М. М. (2022). ЖИНСИЙ АЪЗОЛАРГА ЭНЕРГЕТИК ИЧИМЛИКЛАРНИНГ САЛБИЙ ТАСИРИ. *Uzbek Scholar Journal*, 5, 66-69.
32. Muxiddinova, I. M. (2022). Demage of Energy Drinks on the Spermatogenesis of Male Rat's. *Research Journal of Trauma and Disability Studies*, 1(9), 111-118.
33. Muxiddinova, I. M. (2022). Effects of Energy Drinks on Biochemical and Sperm Parameters in Albino Rats. *CENTRAL ASIAN JOURNAL OF MEDICAL AND NATURAL SCIENCES*, 3(3), 126-131.
34. Muxiddinova, I. M. (2022). Ameliorative Effect of Omega-3 on Energy Drinks-Induced Pancreatic Toxicity in Adult Male Albino Rats. *INTERNATIONAL JOURNAL OF HEALTH SYSTEMS AND MEDICAL SCIENCES*, 1(5), 13-18.
35. Razokov, I. B., Rahimov, D. A., Ismatova, M. M., & Kurbonzoda, S. N. MAIN FACTORS CAUSING IRON-DEFICIENT ANEMIA IN CHILDREN OF EARLY AGES. In *SPECIAL EDITION FOR 1st BUKHARA INTERNATIONAL MEDICAL STUDENTS CONFERENCE* (p. 61).
36. Muxiddinova, I. M., & Sobirova, A. Z. (2022). Pregnancy with Twins with Preeclampsia. *Central Asian Journal of Literature, Philosophy and Culture*, 3(11), 212-221.
37. Muxiddinova, I. M., & Sobirova, A. Z. (2022). Anemia Iron Deficiency in Pregnancy. *Central Asian Journal of Literature, Philosophy and Culture*, 3(11), 191-199.
38. Mukhiddinova, I. M. (2022). ENERGY DRINKS MAY AFFECT THE OVARIAN RESERVE AND SERUM ANTI-MULLERIAN HORMONE LEVELS IN A RAT MODEL. *BARQARORLIK VA YETAKCHI TADQIQOTLAR ONLAYN ILMYIY JURNALI*, 2(12), 626-632.
39. Mukhiddinova, I. M. (2023). High Caffeine Exposure Increases Ovarian Estradiol Production in Immature Rats. *JOURNAL OF HEALTHCARE AND LIFE-SCIENCE RESEARCH*, 2(3), 8-11.
40. Mukhiddinova, I. M. (2023). Energy Fluids May Affect the Ovarian Reserve and Serum Anti-Mullerian Hormone Level. *Scholastic: Journal of Natural and Medical Education*, 2(5), 358-364.
41. Dustova N. K. et al. Gulchekhra A. Ikhtiyarova //Journal of Natural Remedies. – 2021. – Т. 22. – №. 1. – С. 1.
42. Dustova N. K. Features of the course of pregnancy and its outcome depending on the severity of preeclampsia //Problems of biology and medicine. – 2012. – Т. 1. – С. 129.
43. Dustova N. K. Hypertension and pregnancy //News of dermatovenereology and reproductive health. – 2014. – Т. 2. – С. 86.

44. Dustova N. K., Hafizova D. A. Prevention of complications of varicose veins of pelvic organs in women of reproductive age //Asian Journal of Multidimensional Research. – 2018. – №. 7. – C. 11.
45. Dustova N. K., Ikhtiyarova G. A. COMPARATIVE OUTCOMES OF PREGNANCY AND CHILD IN WOMEN WITH A HISTORY OF ANTIPHOLIPID SYNDROME DURING THE PANDEMIC PERIOD //British Medical Journal. – 2022. – T. 2. – №. 5.
46. Dustova N. K., Ikhtiyarova G. A. COMPARATIVE OUTCOMES OF PREGNANCY AND CHILD IN WOMEN WITH A HISTORY OF ANTIPHOLIPID SYNDROME DURING THE PANDEMIC PERIOD //British Medical Journal. – 2022. – T. 2. – №. 5.
47. Dustova N. K., Islamova G. H. PROBLEMS OF LATE POSTPARTUM COMPLICATIONS AND ITS CORRECTION //INTERNATIONAL SCIENTIFIC AND PRACTICAL CONFERENCE" THE TIME OF SCIENTIFIC PROGRESS". – 2023. – T. 2. – №. 2. – C. 93-96.
48. Dustova N.K., Babadjanova G.S., Ikhtiyarova G.A. Peculiarities of pregnancy and lobar peculiarities in patients with varicose veins of the pelvic// International Journal of Bioscience and Biotechnology. - 2019. Vol.11. Iss.9. - P. 92 - 97.
49. Dustova N.K., Hafizova D.A. Prevention of complications of varicose veins of pelvic organs in women of reproductive age// Asian Journal of Multidimensional Research. - 2018. - № 7(11). - P. 14 - 29.
50. Ikhtiyarova G. A., Dustova N. K., Khasanova M. A., Suleymanova G. S., & Davlatov S. S. (2021). Pathomorphological changes of the placenta in pregnant women infected with coronavirus COVID-19. *International Journal of Pharmaceutical Research*, 13(1), 1935-1942. doi: 10.31838/ijpr/2021.13.01.283
51. Ikhtiyarova, G. A., Dustova, N. K., Kudratova, R. R., Bakhramova, S. U., & Khafizova, D. B. (2021). Pre-Course Training of Women With Reproductive Loss of Fetus in Anamnesis. *Annals of the Romanian Society for Cell Biology*, 6219-6226.
52. Kahramonovna D. N., Sattarovna B. G., Akmalovna I. G. Peculiarities of Pregnancy and Labor Peculiarities in patients with Varicose veins of the pelvis //International Journal of Bio-Science and Bio-Technology. – 2019. – T. 11. – №. 10. – C. 92-97.
53. Kudratova, R. R., Ikhtiyarova, G. A., Dustova, N. K., Baxramova, S. U., Shodiev, B. V., & Bakhodirova, S. F. (2021). ADVERSE OUTCOMES OF EXTRACORPORAL FERTILIZATION IN WOMEN WITH ANTIPHOSPHOLIPID ANTIBODIES. *Journal of Natural Remedies*, 22(1 (1)), 27-36.
54. Shakhnoza I. NASRIDDINOVA, Gulchekhra A. IKHTIYAROVA, Dildora K. KHAIDAROVA, NigoraKh. DUSTOVA. (2021). Psychological Effects of Covid-19 Quarantine Measures on Mothers in the Positive Period. *Annals of the Romanian Society for Cell Biology*, 1946–1951.

55. Дустова Н. К., Гайбуллаева Н. Ф. Клинико-Лабораторные Особенности Covid-19 У Беременных В Бухарской Области //Research Journal of Trauma and Disability Studies. – 2023. – Т. 2. – №. 2. – С. 22-29.
56. Дустова Н.К. Особенности течения беременности и родов у пациенток с варикозным расширением вен малого таза и нижних конечностей//Тиббиётда янги кун. - 2018. - № 8. - С. 164 - 167.
57. Дустова Н. и др. Морфологическая характеристика плаценты беременных в послеродовом периоде, инфицированных инфекцией covid-19 морфологическая характеристика плаценты беременных в послеродовом периоде, инфицированных инфекцией COVID-19 //Журнал биомедицины и практики. – 2021. – Т. 1. – №. 3/2. – С. 41-46.
58. Дустова Н. и др. Морфологическая характеристика плаценты беременных в послеродовом периоде, инфицированных инфекцией covid-19 морфологическая характеристика плаценты беременных в послеродовом периоде, инфицированных инфекцией COVID-19 //Журнал биомедицины и практики. – 2021. – Т. 1. – №. 3/2. – С. 41-46.
59. Дустова Н. К. и др. ПАТОМОРФОЛОГИЧЕСКАЯ КАРТИНА ПЛАЦЕНТЫ БЕРЕМЕННЫХ, ИНФИЦИРОВАННЫХ ИНФЕКЦИЕЙ COVID-19 //ББК: 54.1 М 42. – 2019. – Т. 155. – №. 2. – С. 89.
60. Дустова Н. К. и др. ПАТОМОРФОЛОГИЧЕСКАЯ КАРТИНА ПЛАЦЕНТЫ БЕРЕМЕННЫХ, ИНФИЦИРОВАННЫХ ИНФЕКЦИЕЙ COVID-19 //ББК: 54.1 М 42. – 2019. – Т. 155. – №. 2. – С. 89.
61. Дустова Н. К. Роль инфекционных факторов при синдроме потери плода //Тиббиётда янги кун. – 2020. – №. 1. – С. 30.
62. Дустова Н. К., Ихтиярова Г. А. Учредители: Институт иммунологии Академии Наук Республики Узбекистан //ТЕОРЕТИЧЕСКОЙ И КЛИНИЧЕСКОЙ МЕДИЦИНЫ Учредители: Институт иммунологии Академии Наук Республики Узбекистан ISSN: 2091-5853
63. Дустова Н. К., Ихтиярова Г. А., Аслонова М. Ж. СООТНОШЕНИЕ ЦИТОКИНОВОГО СТАТУСА И СОСУДИСТОГО ЭНДОТЕЛИАЛЬНОГО ФАКТОРА РОСТА У БЕРЕМЕННЫХ С ХРОНИЧЕСКОЙ ВЕНОЗНОЙ НЕДОСТАТОЧНОСТЬЮ //Новый день в медицине. – 2020. – №. 1. – С. 197-200.
64. Дустова Н., Ихтиярова Г., Аслонова М. Влияние коронавирусной инфекции на развитие синдрома отставания роста и гибели плода //Журнал биомедицины и практики. – 2021. – Т. 1. – №. 3/2. – С. 47-52.
65. Дустова Н., Ихтиярова Г., Аслонова М. Влияние коронавирусной инфекции на развитие синдрома отставания роста и гибели плода //Журнал биомедицины и практики. – 2021. – Т. 1. – №. 3/2. – С. 47-52.
66. Ихтиярова Г. А., Дустова Н. К., Курбанова З. Ш. ПРОГНОСТИЧЕСКАЯ ЦЕННОСТЬ ЦИТОКИНОВ У ЖЕНЩИН С ВАРИКОЗНОЙ БОЛЕЗНЬЮ ПРИ ФЕТОПЛАЦЕНТАРНОЙ НЕДОСТАТОЧНОСТИ //ВЕСТНИК ВРАЧА. – С. 67.
67. Ихтиярова Г., Дустова Н., Курбанова З. Прогностическая ценность цитокинов у женщин с варикозной болезнью при фетоплацентарной недостаточности //Журнал вестник врача. – 2019. – Т. 1. – №. 4. – С. 68-71.

68. Kayumova, G. M. (2023). TO DETERMINE THE FEATURES OF THE COURSE OF PREGNANCY AND CHILDBIRTH IN WOMEN WITH PRENATAL RUPTURE OF AMNIOTIC FLUID. *AMALIY VA TIBBIYOT FANLARI ILMIY JURNALI*, 2(11), 137-144.

69. Kayumova, G. M. (2023). To Determine the Features Of Pregnancy and Children During Antenature Ruption Of Ambient Fluid. *American Journal of Pediatric Medicine and Health Sciences (2993-2149)*, 1(9), 66-72.

70. Kayumova, G. M. (2023). Features of the Hormonal Background During Premature Relation of Ambitional Fluid. *American Journal of Pediatric Medicine and Health Sciences (2993-2149)*, 1(9), 73-79.

71. Kayumova, G. M. (2023). The Significance Of Anti-Esterogen And Progesterone Antibodies As A Risk Factor In Premature Rupture Of Amniotic Fluid. *American Journal of Pediatric Medicine and Health Sciences (2993-2149)*, 1(9), 58-65.