

**TO'G'RI ICHAK VA ANAL KANAL XAVFLI O'SMA KASALLIKLARINING  
DIAGNOSTIKASI VA DAVOLASH SAMARADORLIGINI BAHOLASHDA  
YUQORI MAYDONLI MAGNIT REZONANS TOMOGRAFIYANING  
IMKONIYATLARI**

*Eshmuradov E.A. Abrayqulov I.R.*

*Toshkent tibbiyot akademiyasi Termiz filiali Oftalmologiya*

*Otorinoloringologiya Onkologiya va Tibbiy radiologiya kafedrasasi assistentlari:*

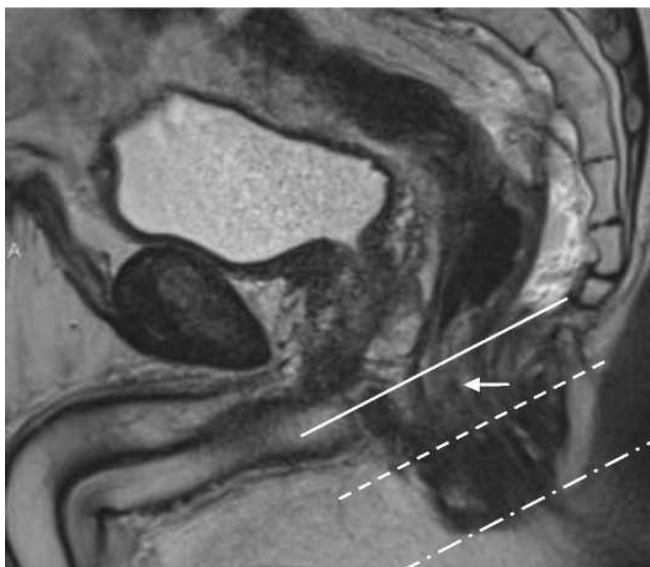
*Ilmiy rahbar: Tibbiyot fanlari nomzodi: Raxmonova G.E.*

**Annotatsiya:** Kolorektal saraton kasallanish va o'lim darajasi bo'yicha dunyoda yetakchi o'rinlardan birini egallaydi. Barcha yomon sifatli o'smalar orasida kolorektal saraton erkaklarda 10,5%, ayollarda 10,3% ni tashkil etadi. Eng katta ko'rsatkichlar iqtisodiy rivojlangan mamlakatlarda qayd etilgan G'arbiy Evropa, Shimoliy Amerika va Rossiya. Hozirgi vaqtda dunyoda kolorektal saratoni tarqalishi bo'yicha 4-o'rinda erkaklarda o'pka saratoni, prostata saratoni va oshqozon, ayollarda esa 2-o'rinda, ko'krak saratonidan keying o'rinda turadi. To'g'ri ichak saratoni vizual lokalizatsiya o'smalariga tegishli bo'lishiga qaramay, neoplazmalarning 25% dan ortig'i kech bosqichda aniqlanadi, bu esa o'limning yuqori ko'rsatkichlarini belgilaydi.

**Kalit so'zlar:** MRT, To'g'ri ichak, anal kanal, havfli o'sma, TNM.

To'g'ri ichak raki diagnostikasi: To'g'ri ishlab chiqilgan diagnostika algoritimi kasallikni o'z vaqtida to'g'ri tashxislash va effektiv davolash uchun juda muhim bo'lip sanaladi. Klassik usullardan sanaladigan kolonoskopiya va irrigografiya afsuski jarayonni haqiqiy holati; o'smaning qanchalik darajada chuqur joylashganligi, regional limfa tugunlari holatini va qo'shni azolarga mtastaz bergan bermaganligi haqida to'liq malumot bera olmaydi. Rentgenalogik tekshiruvlar faqatgina birlamchi o'smaning lokalizatsiyasi va hosilani shakli haqida dastlabki malumotlarni beradi. Yuqorida aytganimizdek bizga qo'shimcha malumotlar ham juda muhim bo'lip sanaladi. Klinikda zamonaviy yuqori informativ usullardan UZI, MSKT va MRT bizga juda ham ko'p muhim kerakli malumotlarni beradi ayniqsa MRT ning o'rni juda beqiyos. Bu ustunlik uning ishlash texnikasi, qo'shimcha rejimlari va yumshoq to'qimalarni yuqori aniqlikda ko'rish qobiliyati bilan izohlanadi.

To'g'ri ichakni MRT skaynerlash texnikasi va bayonnomasi: Skaynerlash dast avval T2 tasvirda sagittal kesma olishdan boshlanadi(1-rasim). Bu kesma patalogik jarayonni ichak devorida qanday joylashganligi va cho'zilganligi haqida yuqori malumot beradi. Patalogik o'smaning qanchalik chuqurlikda joylashganligini to'g'ri va ishonchli aniqlash uchun zararlangan ichak bo'shlig'ini to'g'ri burchak ostida kesma qalinligi 3mm etib belgilap olinadi.

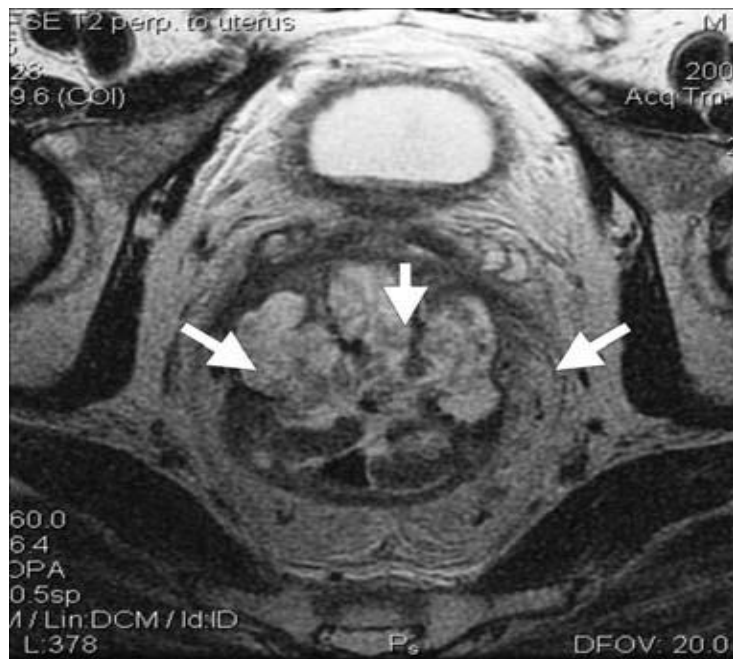

**1-rasm: T2 tasvirda sagittal kesma**

To'g'ri ichak devoir MRT Anatomiyasi. Ichakning anatomik tuzilishi 5 qavatdan tashkil topgan: Shilliq, mushak-shilliq osti, shilliqosti, aylanasimon va ko'ndalang mushak qavatlaridan tashkil topgan. Ha, mma qavatlarini T2 rejimda yuqori farq bilan ajratish kamdan kam hollarda bo'lishi mumkin. Ko'pchilik hollarda shilliq va shilliq osti qavat o'zining mushak qavatiga qaraganda bir xil yuqori intensivlikdagi qavat bo'lip ko'rinadi. Ichak devoir qalinligi odatda 6 mm dan oshmasligi kerak. T1 tasvirda odatda ichki qavatlar o'rtacha intensiv signal beradi. Kiyingi past intensivlikdagi qatlam shilliq qavatning shilliq va mushak plastinkasi hisoblanadi undan kiyin shu qatlamga soloishtirilganda yuqori intensiv signal beradigan shilliq osti qavat turadi. Ikkinchi past intensivlik beradigan qatlam bu mushak qavati hisoblanadi va uni atrofini o'rap turadigan mezorektal kletchatka doim yuqori intensivlikdagi signal beradi.

To'g'ri ichakni birlamchi o'smalarini MRT semiotikasi. To'g'ri ichakni birlamchi o'smalari T2 tasvirda odatda mushak qavatiga qaraganda o'rtacha intensivlikdagi signal beradi, ammo musinoz o'smalar o'zidagi mavjud suyuqlikni hisobiga yuqori intensivlikdagi signal berishi mumkin. (2-rasim).

2-rasim T2 tasvirda O'zgargan to'g'ri ichak segmenti. Strelkalar bilan to'g'ri ichak o'smasining musinoz komponenti ko'rsatilgan.



Bundan tashqari hosila sohasida to'g'ri ichak devorlari qavatlarining differinsirovkasi

mahalliy qalinlashish hisobiga ko'proq yo'qolishi kuzatiladi. Bundan tashqari boshqa muhim belgilarga o'sma sohasida ichak devorining deformasiyasi, mavjud tomirlar hosila sohasida mavjudligi yoki aralash ko'rinishda bo'lishi kiradi. To'g'ri ichakning hosilalarini MRT tasvirlarini xulosa qilish vaqtida doim quyidagi hususiyatlarni baholash kerak: Invaziyani chuqurligini, mezorektal fassiya bilan o'sma orasidagi masofa, o'sma va anal sfinkterlar orasidagi masofa, mezorektal sohadagi limfatik tugunlarda o'zgarishlarning mavjudligi, perivaskulyar va perinevral infiltrasiyalar mavjudligi.

To'g'ri ichakning birlamchi o'smalarini baholashda MRT ning qiyinchiliklari.

Sagital proeksiyada T2 tasvirda to'g'ri ichakning o'smalarini haqiqiy chegaralarini aniqlash yalig'lanish infiltrasiyasi va peritumarozi shish hisobiga bir muncha qiyinchilik tug'dirishi mumkin. Bundan tashqari to'g'ri ichak rakini peritumoral fibroz hisobiga giperdiagnostika qilinishi mumkin. U o'sma atrofida past intensivlikdagi chiziqli signallar aniq chegaralar bila ko'rinishi mumkin. Linitis plastica- bu to'g'ri ichak rakining kamdam kam uchraydigan formalaridan hisoblanadi. Bunda yomon sifatli hujayralar yoki diferensiallashmagan adenokarsinoma hujayralari shilliq osti qavat bilan hususiy mushak qavatlariga infiltrasiyalanadi va qisman shilliq qavatga tarqaladi. Bunday formadagi o'smalar T1 tasvirda to'g'ri ichak devori va mezorektal fassiya o'rtasida burchak hosil qilib belgilanadi. T2 tasvirda to'g'ri ichak devori aralash o'sishi oqibatida (infiltrativ o'sma va hususiy mushak plastinkaning atrofida fibroz qavat hisobiga) halqasimon ko'rinishi mumkin.

To'g'ri ichak rakida mahalliy limfa tugunlarini holatini baholashga MRT ning imkoniyatlari. Ming afsuski MRT har doim ham o'sam jarayonlarida mezorektal sohalaridagi limfa tugunlarini holatini baholashda yuqori informatsiya bera olmaydi.

Xar xil malumotlarga tayanip o'ratcha aytadigan bo'lsak mahalliy limfa tugunlarini holatini baholashda MRT ning sezgirligi tahminan 65% atrofida. Ko'pchilik holatlarda to'g'ri ichakning o'sma bilan zararlanishida uning yalig'lanishli o'zgarishlari hisobiga pararektal limfa tugunlari kattalaship ko'rinishi mumkin. Yomon sifatli limfa tugunlariga shubha tug'diradigan belgilarga: yumaloq shakilli, tugunning noto'g'ri va noaniq chegaralari, tugunda xar xil intinsivlikdagi signallarning mavjudligi, (G.Brown o'z ishida ko'rsatgan 1999-2003), trofik o'zgarishlar bilan harakterlanishi-nekroz kiradi.

To'g'ri ichak rakining darajalari: Bugungi kunda to'g'ri ichak rakini darajalashda TNM klasifikassiyasining 6-nashridan foydalaniladi.

**KLASSIFIKASIYA TNM (6-nashir 2002 yil.)**

**T- birlamchi o'sma.**

Tx — birlamchi o'smani baholashda malumotlar yetarli emas.

T0 — Birlamchi o'smaning belgilari yo'qligi.

Tis—(carcinoma in situ) Invaziv bo'lmagan o'smaning shilliq qavat hususiy plastinkasida joylashganligi.

T1 — O'smaning shilliq osti qavatga infiltratlanishi.

T2 —O'smaning hususiy mushak qvatiga tarqalishi.

T3—O'sma subseroz qavat va atrofdagi to'qimalarga (mahalliy rektal kletchatkaga) tarqaladi.

T4—O'sma shilliq qavat shegarasi yoki qo'shni organlarga tarqaladi.

**N—Mahalliy limfa tugunlari**

Nx—Mahalliy limfa tugunlarini holatini baholashda malumotlar yetarli emas.

N0—Mahalliy metastazlar yo'q.

N1— 1 yoki 3 ta limfa tugunlarining zararlanishi.

N2—4 ta yoki undan ko'p limfa tugunlarining zararlanishi.

**M—Uzoq metastazlar.**

Mx—Uzoq metastazlarni holatini baholashda malumotlar yetarli emas.

M0—Uzoq metastazlar yo'q.

M1—Uzoq metastazlar bor.

To'g'ri ichak rakini davolashdan kiyingi MRT diagnostikasi.

To'g'ri ichak rakining nur terapiyadan kiyingi kichik chanoqdagi o'zgarishlari, nurlatish davomiyligi va umumiy dozaning miqdoriga to'g'ri proporsionaldir. O'tkir va o'tkir osti bosqichlarda (ximya va nur terapiya o'tkazilgandan kiyingi 1 yilgacha) MRT yalig'lanish va hujayralar sitolizini aks ettiradi. Bunda ichki orgnlar devori qalinlaship ko'rinishi( to'g'ri ichak, siydik qopi, uretra,qin) va to'g'ri ichak shilliq va shilliq osti qavatlarining T2 tasvirda yuqori signal berishi va vena ichi kontrasti qilinganda shilliq qavatning signal kuchayishi bilan harakterlanishi mumkin. Bu klinik nur rektit, sistit, uretrit va vaginitga mos keladi. Nur terapiyyaning kechki effektlariga kichik

chanoqdagi fibroz o'zgarishlar kiradi. Bunda ichki organlar devoridagi qalinlashish saqlanip qolishi mumkin lekin T1 va T2 tasvirlar va kontrastli kuchaytirishda past signallar beradi yoki kam darajada kontrast yig'adi. Bundan tashqari og'ir o'zgarishlar ichak devorini strikturalari va oqmalar rivojlanishi(qin-to'g'ri ichak yoki siydik qopi-to'g'ri ichak) kuzatilishi mumkin.

To'g'ri ichak o'smalarining qaytalanishida MRT diagnostikasi. Nisbiy sirkulyar rezeksiyadan keyin to'g'ri ichak rakini residivi 50% holatda kuzatiladi, hattoki total mezorektumektomiya va hamma kerakli talablarga amal qilinganda ham bu ko'rsatkich 10% dan ko'piga pastga tushmaydi. O'sma residivi odatda T2 tasvirda mushak qavatini intensivligiga solishtirilganda o'rtacha signal beradi ammo fibrozlanish sohalari birinchi nurlantirishdan keyin 2 yil davomida bir xil signal berishi mumkin. Dinamikda ko'proq vena ichiga kontrastli kuchaytirilgan rejimda olingan malumotlar o'sma residivini aniqlashda spesifik bo'lip hisoblanadi.

Xulosa.Asosan to'g'ri ichak rakini davolash taktikasi operatsiyadan oldingi o'smaning darajasiga bog'liq. Terapevtik qarorni qabul qilish o'smaning mahalliy to'qimalarga va mezorektal fassiyaga tarqalgan tarqalmaganligiga bog'liq. Bu ishda MRT ning spesifikligini aniqlashda mezorektal fassiyani holatini aniqlashda ishlatiladigan boshqa usullar bilan solishritip ko'rishimiz mumkin. Asosan invaziyani chuqurligini baholashda KT ning imkoniyatlari va malumotlari cheklangan. MRT da effektivlikni baholashda bir qancha faktorlar ishlatilayotgan aparatning magnit maydoni(kamida 1,5-3 tesla), kesmar tekisligi, impulsli izchilliklar, metodika(kontrastli kuchaytirgichlar) va tasvirning sifati muhim ro'l o'ynaydi. To'g'ri ichak rakini MRT da darajalashda TNM klassifikasiyasidan foydalaniladi. To'g'ri ichak o'smalarini aniqlashda MRT bilan ichki azolarni kontrastlash yoki endorektal datchiklarda foydalanish informativroq bo'lip sanaladi. Bu usul qolganlariga nisbatan isriqbolli bo'lip hisoblanadi. Limfa tugunlarini mahalliy holatini baholash, uning o'lchamlarini aniqlashda va metastatik zararlanganligini aniqlashda absolut kriteriyalar mavjud emas. Limfa tugunlarini shakli va tuzilishini aniqlash kasallikni prognoz qilishda asosiy ma'no kasb etadi. Temir oksidli kontrast vositalaridan foydalanish ko'plap izlanishlarni va yangiliklarni taqozo etadi. Bu tekshiruv usuli mayda limfatik tugunlarda metastatik zararlanishlarni aniqlash hamda giperplaziya yoki metastatik zararlanish hisobiga kattalashgan limfatik tugunlarini differensial diagnostikasi haqida ko'plap malumotlar berishi mumkin. Mahalliy limfa tugunlarini zararlanishini baholashda MRT va UZI afzalligi haligacha bahs munozaralicha qolmoqda. Bu muammoni hal qilishda bemorlarda kichik chanoqning boshqa a'zolari o'smalariga solishtirilganda misol uchu bachadon tanasi va bo'yni rakiga MRT ning diagnostik qiymati ustun turadi.



**Foydalanilgan adabiyotlar ro'yhati:**

1. Абелевич, А.И. Новые технологии в диагностике и хирургическом лечении рака прямой кишки: дисс. ... канд. мед. наук : 14.00.27 / Абелевич Александр Исакович.
2. Алиев, И.И. Современные принципы и подходы к лечению больных местнораспространенным раком прямой кишки / И.И. Алиев, А.В. Гуляев, И.В. Правосудов, А.М. Карачун // Вопросы онкологии. - 2012.
3. Бегунов, В.В. Выбор метода лечения больных раком прямой кишки стадии Т3N0M0 и Т2-3N1-2M0 : дис. ... канд. мед. наук : 14.00.14 / Бегунов
4. Гордеев, С.С Рак прямой кишки: история и эволюция лечения / С.С. Гордеев, Ю.А. Барсуков, Р.И. Тамразов // Онкологическая колопроктология.
5. Ким, Д.Ф. Комплексное лечение больных плоскоклеточным раком анального канала / Д.Ф. Ким [и др.] // Онкологическая колопроктология. - 2012.
6. Мельников, Р.А. Полипы и рак толстой кишки / Р.А. Мельников, В.А. Ковалев, И.В. Правосудов // Хирургия. - 1989.
7. Рязанов, В.В. Совмещенная позитронно-эмиссионная и компьютерная томография в определении морфофункциональных характеристик опухолей пищеварительного тракта: дисс. ... д-ра. мед. наук: 14.00.19 / Рязанов Владимир Викторович. - СПб.,
8. Семикопов, К.В. Комплексное лечение местно-распространенного рака прямой кишки / К.В. Семикопов, А.В. Важенин, Е.А. Надвикова [и др.] // Сиб. онкол. журн. – 2008.
9. Тимофеев, Ю.М. Выбор метода лечения при плоскоклеточном раке анального канала / Ю.М. Тимофеев [и др.] // Вестн. Моск. онкол. о-ва. - 2004.
10. Яицкий, Н.А. Современные проблемы лечения рака прямой кишки. Часть I / Н.А. Яицкий, И.А. Нечай // Вестн. хир. им. И.И. Грекова. - 2002.
11. Allen, S.D. Rectal carcinoma: MRI with histologic correlation before and after chemoradiation therapy / S.D. Allen [et al.] // Am. J. Roentgenol. - 2007.
12. Beck, D. The ASCRS Textbook of Colon and Rectal Surgery / D. Beck [et al.]. - 2nd. ed.
13. Birbeck, K.F. Rates of circumferential resection margin involvement vary between surgeons and predict outcomes in rectal cancer surgery / K.F. Birbeck, C.P. Macklin, N.J. Tiffin [et al.] // Ann. Surg. - 2002.
14. Cai, G. Diffusion-weighted magnetic resonance imaging for predicting the response of rectal cancer to neoadjuvant concurrent chemoradiation / G. Cai, Y. Xu, J. Zhu [et al.] // World J. Gastroenterol. - 2013.
15. Chandrasinghe, P.C. The total number of lymph nodes harvested is associated with better survival in stages II and III colorectal cancer / P.C. Chandrasinghe, D.S. Ediriweera, J. Hewavisenthi [et al.] // Indian. J. Gastroenterol. - 2013.
16. Dassanayake, B.K. Local recurrence of rectal cancer in patients not receiving neoadjuvant therapy - the importance of resection margins / B.K. Dassanayake, S. Samita, R.Y. Deen [et al.] // Ceylon. Med. J. - 2011.
17. Engin, G. Can diffusion-weighted MRI determine complete responders after neoadjuvant chemoradiation for locally advanced rectal cancer? / G. Engin, R. Sharifov, Z. Gural [et al.] // Diagn. Interv. Radiol. - 2012.
18. Goh, V. Magnetic resonance imaging assessment of squamous cell carcinoma of the anal canal before and after chemoradiation: can MRI predict for eventual clinical outcome? / V. Goh, F.K. Gollub, J. Liaw [et al.] // Int. J. Radiat. Oncol. Biol. Phys. - 2010.