

## BURUN SPHASIDAGI KASALLIKLARNI JARROHLIK AMALIYOTI BILAN DAVOLASH USULLARI

*Matqulov Shahzod Abdug'ofur o'g'li*

*Olmaliq Abu Ali ibn Sino nomidagi jamoat salomatligi texnikumi*

*Onalik va bolalikda hamshiralik ishi kafedrasi o'qituvchisi*

**Annotatsiya.** Ushbu maqolada burun to'sig'i qiyshayishi sabablari, klinik belgilari va asoratlari, kasallikni jarrohlik amaliyoti bilan davolash usullari va jarrohlik amaliyotidan keyingi davrda bemorga qo'yiladigan talablar va ko'rsatmalar haqida fikr yuritilgan.

**Kalit so'zlar:** adaptatsion, dezadaptatsion, sinusit, laringit, otit, rinit, faringit, konyuktivit, deformatsiya, gipertrofiya, polip, septoplastika, reabilitatsiya, septal splint.

**Аннотация.** В данной статье обсуждаются причины возникновения, клинические симптомы и осложнения носовой перегородки, хирургические методы лечения, требования и инструкции к пациенту в послеоперационном периоде.

**Ключевые слова:** адаптивный, дезадаптивный, синусит, ларингит, отит, ринит, фарингит, конъюнктивит, деформация, гипертрофия, полип, септопластика, реабилитация, септальная шина.

**Abstract.** This article discusses the causes, clinical symptoms and complications of nasal septum, surgical treatment methods, requirements and instructions for the patient in the postsurgical period.

**Keywords:** adaptive, disadaptive, sinusitis, laryngitis, otitis, rhinitis, pharyngitis, conjunctivitis, deformation, hypertrophy, polyp, septoplasty, rehabilitation, septal splint.

### KIRISH

Burun to'sig'i qiyshiqiligi- keng tarqalgan burun kasalliklaridan biri hisoblanadi va burun to'sig'i to'ppa- to'g'ri bo'lgan odamni kamdan kam uchratish mumkin. Kasallik dunyo aholisining 80-85%ida uchraydi va kasallikdan asosan erkaklar aziyat chekadi. Burun to'sig'i deformatsiyasi uzoq vaqt davomida aniqlanmasdan qolishi va bemorda hech qanday shikoyatlar paydo qilmasligi mumkin. Faqatgina burundan nafas olish qiyinlashganda yoki boshqa simptomlar paydo bo'lganda kasallik diagnostika qilinishi mumkin.

## TADQIQOT MATERIALLARI VA METODOLOGIYASI

Burun to'sig'i qiyshiqiligi tug'ma va orttirilgan bo'lishi mumkin. Hayot davomida orttirilgan burun to'sig'i qiyshiqiligi o'z navbatida quyidagi sabab va omillar ta'sirida kelib chiqadi:

1. Burunning travmatik jarohlari (54%). Hayotda orttirilgan bo'ladi va burun sohasidan zarba olish natijasida kelib chiqadi. Natijada burun suyaklari sinishi va noto'g'ri bitishi holati kuzatiladi. Asosan erkaklar orasida ko'p uchraydi.

2. Burun to'sig'ining fiziologik qiyshayishi.(32%) Yuz skeleti suyaklari, burun bo'shlig'i qismlari va burun to'sig'i rivojlanishida kuzatiladigan nomutanosibliklar. Bunaqa holatda burunning suyak va tog'ay qismi turlicha tezlikda noto'g'ri o'sishi sababli kelib chiqadi. Yuz skeleti suyaklari rivojlanishdan ortda qolib, burun to'sig'i normal rivojlangan holatlarda burun to'sig'i "suyak ramkasi" ga mos kelmasdan sig'may qoladi.

3. Kompensator qiyshayishlar (8%). Burun chig'anoqlari gipertrofiyasi (kattalashuvi), burun bo'shlig'idagi o'smalar (asosan poliplar) sababli.

Kasallikning klinik kechuvi 2 xil yo'nalishda paydo bo'lishi mumkin:

1. Adaptatsion yo'l- bemorda nafas olish og'iz va burun orqali amalga oshiriladi;

2. Dezadaptatsion yo'l- bemorda burundan nafas olish umuman kuzatilmaydi va nafas olishda faqatgina og'iz qatnashadi.

## TADQIQOT NATIJALARI

### Kasallikning klinik belgilari:

1. Bir yoki ikkala tomondan burun orqali nafas olish qiyinligi;
2. Hid bilish pasayishi;
3. Burunni qoqish vaqtida burun shillig'ining qiyin ajralishi;
4. Burundan qon ketishlar;
5. Tashqi burun deformatsiyasi (burun shakli o'zgarishi);
6. Doimiy tomoq qurishi, oqibatda tomoq og'rig'i va yallig'lanishi;
7. Quloqlarning bitishi.

Burun orqali nafas olish qiyinligi va patologik reflekslar tufayli quyidagi asoratlar yuzaga keladi:

- O'tkir va surunkali rinitlar, vazomotor rinit.

- O'tkir va surunkali sinusitlar (bo'shliqdan oqim qiyinlashganda).

- O'tkir va surunkali o'rta otitlar.

- O'tkir va surunkali faringitlar. - Konyunktivitlar.

- O'tkir va surunkali laringitlar.

- Ichki a'zo va tizimlar tomonidan kuzatiladigan reflektor buzilishlar (bronxial astma, astmatik bronxit, kechki enurez, bosh og'riqlari).

- Shuningdek nevrozlar, miokardit, pnevmoniya, yuz- jag' sohasidagi deformatsiyalar, konstitutsional o'zgarishlar, aqliy rivojlanishdan orqadan qolish va boshqalar. **Diagnostikasi:**

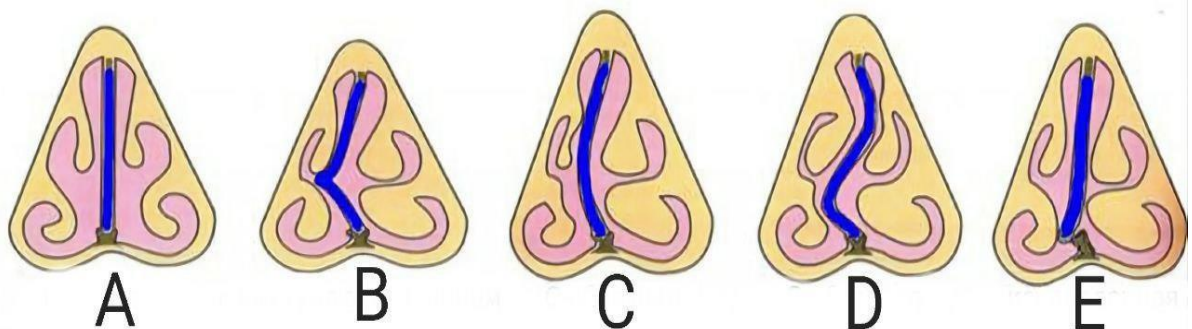
1. Anamnez (Jarohatlar).
2. Oldingi va orqa rinoskopiya - tog'ay, suyak yoki har ikkala qismdagi qiyshayishni ko'rish mumkin.
3. Burun shilliq qavati anemizasiyasi burun bo'shlig'ining chuqur qismlarini ko'rish imkonini beradi.
4. Burunni zondlash. Bunda quyidagilar aniqlanadi: S-simon, yoysimon qiyshayishlar, burun to'sig'i tikanagi va qirralari.
5. Burun yon bo'shliqlari rentgenografiyasi.
6. Burun bo'shlig'i endoskopiyasi.

**Davolash:**

Burun to'sig'ini davolash faqatgina jarrohlik usulida amalga oshiriladi. Hozirda burun to'sig'ida bajariladigan jarrohlik usullari umumiy qilib «septoplastika» deb ataladi. Burun orqali nafas olish qiyinligi yoki boshqa, jumladan reflektor xarakterdagi (ko'pincha vazomotor rinit) asoratlar operatsiyaga ko'rsatma sanaladi. Burun to'sig'i qiyshayishini jarrohlik yo'li bilan davolashda jarrohlik usullarining ko'plab variantlari taklif etilgan. Eng ko'p qo'llaniladigan jarrohlik usullari quyidagilar sanaladi:

1. Killian bo'yicha radikal burun to'sig'i shilliq osti rezeksiyasi;
2. V.I. Voyachek bo'yicha avaylovchi (konservativ) operatsiyalar:

- a) mobilizatsiya; b) redresatsiya; v) sirkulyar rezeksiya; g) qisman rezeksiya.



**Burun qiyshiqqligi turlari:**

- A. Normada; B. Tikanaksimon; C. Yoysimon (C-simon); D. S-simon; E. Qirrali.

Jarrohlik amaliyotini qo'llashga qarshi ko'rsatmalar:

- Onkologik va yuqumli kasalliklar;
- Qon ivish kasalliklari;
- Ichki organlarning og'ir patalogiyalarida.

## **MUHOKAMA**

Killian bo'yicha burun to'sig'i shilliq osti qavatini kesish usuli. Bu usul 14 yoshdan amalga oshiriladi. Lekin zarurat tug'lsa 6 yoshdan so'ng ham bajarilishi mumkin. Jarrohlik amaliyoti mahalliy yoki umumiy endotraxeal og'riqsizlantirish ostida bajariladi. Burun to'sig'i radikal shilliq osti rezeksiyasi operatsiyasining mohiyati quyidagilardan iborat:

Burun to'sig'i shilliq qavati ostiga 0,5-1,0% li novokain yoki 1% li lidokainning adrenalini bilan aralashmasi yuboriladi va burun dahlizi sohasida, burun to'sig'i tog'ayining oldingi uchidan 0,5 sm qoldirilib, vertikal (burun yelkasidan to tubigacha) kesim o'tkaziladi. Raspator yordamida burun shilliq qavati tog'ay usti pardasi bilan birgalikda tog'ay va suyakdan ajratib chiqiladi. Xuddi shu kesim orqali raspator yordamida burun to'sig'i to'rtburchaksimon tog'ayining oldingi oxirining pastki qismidan qarama-qarshi tomonga o'tiladi va xuddi shu tartibda shilliq qavat va tog'ay usti pardasi ajratiladi. Killian burun kengaytirgichi branshlari yordamida shilliq qavat ikki tomonga surib qo'yiladi. Burun to'sig'ining qiyshaygan qismlari kesib olib tashlanadi, shilliq qavat varaqlari esa o'rniga keltiriladi va burun oldingi tamponadasi amalga oshiriladi. Matoli turundalar 1-2 sutkadan so'ng olib tashlanadi.

Voyatshek bo'yicha aylanma kesish usullari qo'llanadi. Bu jarrohlik amaliyotida burun to'sig'ining faqat qiyshaygan maydoni olib tashlanadi, shuning uchun bunday jarrohlik amallari konservativ septoplastika deb ataladi.

## **XULOSA**

Zamonaviy tibbiyot natijasi o'laroq bu amaliyotlarni deyarli qonsiz bajarish imkoni mavjud. Bunda radioto'lqinli yoki lazerli septoplastikadan foydalaniladi.

Shuningdek reabilitatsiya davrida bemorga qulaylik yaratish maqsadida septal splintlar yoki intranasal shinalardan foydalaniladi. Ular yumshoq silikondan tayyorlangan bo'lib burun bo'shlig'iga zarar yetkazmaydi va burundan og'riqsiz olib tashlanadi. Septal shinalar burun to'sig'ining butun shilliq qavatini qoplaydi va shilliq qavat shishishiga, yopilishiga yo'l qo'ymaydi. Shinalardagi maxsus kanallar tufayli bemorda nafas olishda muammo bo'lmaydi.

**Operatsiyadan keyingi tiklanish (reabilitatsiya) davrida bemorga qo'yiladigan talablar va beriladigan ko'rsatmalar.**

Burundagi og'riqlarda og'riq qoldiruvchi preparatlar qabul qilish kerak. Burundagi og'riqqa jarohatlar va burundagi tamponlar mavjudligi sabab bo'ladi. Agar og'riq kuchli bo'lsa opioid analgetiklar (tramadol, promelol kabilar) buyuriladi, ammo ko'p hollarda bemorlar bu preparatlarni rad etishadi. Bunday hollarda nosteroid yallig'lanishga qarshi preparatlar (diklofenak, analgin, ketorol kabilar) qo'llaniladi. Biroq bu dorilar qon ivishiga ta'sir etib, operatsiyadan keyin qon ketish xavfini

oshiradi. Shuning uchun shifokorlar bu dorilardan tez-tez foydalanishni tavsiya etishmaydi, ayniqsa, operatsiyadan keyingi dastlabki kunlarda.

Shuningdek reabilitatsiya davrida infeksiya tushish xavfini kamaytirish uchun antibiotiklar buyuriladi.

Tamponlar olib tashlangach, shishni kamaytirish va burun yo'llarini kengaytirish maqsadida vazokonstriktiv burun tomchilaridan foydalanish kerak bo'ladi, masalan, nazivin, ksilometazolin va tuzli suv eritmalari (akva-lor, delfin).

Reabilitatsion davr tiklanish tezligiga qarab turlicha davom etadi (3 hafta atrofida).

Bu davrda metabolizmni tezlashtirish maqsadida ko'p miqdorda suyuqlik ichish (3 litrgacha) va kun davomida o'rtacha yurish tavsiya etiladi. Reabilitatsiya davrida jismoniy mashqlar va zo'riqish mumkin emas.

#### **REFERENCES:**

1. "Otorinolaringologiya" Shamsiyev A.M, Xushvakova N.J. Toshkent "O'zbekiston", 2019.
2. "Amaliy Otorinolaringologiya" Xodjayeva K.A. Toshkent "Iqtisod-moliya", 2006.
3. "Quloq, tomoq va burun kasalliklari" Yusupova. "O'zbekiston milliy ensiklopediyasi" Davlat ilmiy nashriyoti, Toshkent, 2017.
4. <https://avitsenna.uz/burun-tosigi-qiyshiqligi/sayti>.